ÜBER DEN ERSATZ DER NARKOSE DURCH DIE METHODEN DER LOKALANÄSTHESIE IN DER UROLOGISCHEN CHIRURGIE

INAUGURAL-DISSERTATION

ZUR

ERLANGUNG DER MEDIZINISCHEN DOKTORWÜRDE

VERFASST UND VORGELEGT EINER

HOHEN MEDIZINISCHEN FAKULTÄT

DER

RUPERTA CAROLA IN HEIDELBERG

VON

OTTO BLUM
APPROB. ARZT IN MANNHEIM

VERLAGSBUCHHANDLUNG VON JULIUS SPRINGER IN BERLIN
1914

GEDRUCKT MIT GENEHMIGUNG DER HOHEN
MEDIZINISCHEN FAKULTÄT DER UNIVERSITÄT HEIDELBERG

DEKAN PROF. DR. WILMS REFERENT PROF. DR. WILMS
1914

Die Forderung des Ersatzes der Inhalationsnarkose bei urologischen Operationen durch die Lokalanästhesie wird einerseits durch die Überlegung begründet, jene durch ein besseres Verfahren zu ersetzen, andererseits durch die Tatsache, daß gerade bei urologischen Operationen die Schädigungen und Gefahren der Narkose größer erscheinen als bei Operationen in anderen Gebieten.

Wir haben also infolgedessen zwei Fragen zu beantworten: Welche sind die schädigenden Wirkungen der Narkose in besonderer Rücksicht auf ihre Anwendung bei urologischen Operationen, und zweitens: Kann die Lokalanästhesie — und welche Form derselben — die Narkose bei urologischen Operationen ersetzen?

Die allgemein bekannten schädlichen Wirkungen der Narkose sollen nur skizziert, hingegen die Narkoseschädigungen am uropoetischen Apparat genauer behandelt werden.

A. Schädigungen während der Narkose.

1. Synkope im Anfang der Narkose [Reizung des Trigeminus der Nasenschleimhaut beeinflußt die Zentren des Vagus und der Medulla oblongata (Rosenberg)].

2. In der tiefen Narkose toxische Synkope (Wirkungen auf das Zentralorgan).

3. Erbrechen während der Narkose (Reizung der Magenschleimhaut durch verschlucktes Chloroform resp. Äther-Speichelsekret).

4. Störung der Atmung:

a) Aspiration von Fremdkörpern, Ansaugen der Nasenflügel und Wangen, Zurücksinken des Zungengrunds, Ansammlung größerer Schleimmassen.

b) Zentral-toxische Störungen: Aufhören der Atembewegung, Asphyxie.

5. Herzstörungen: Plötzlicher Herzstillstand durch Überdosierung.

B. Schädigungen nach der Narkose.

1. Postnarkotisches Erbrechen (Magenlähmung, A. Payer)[1]).

2. Paralytischer Ileus post operationem (Finsterer)[2]).

3. Schädigungen am Herz (Ganglien- und Herzmuskelfaserschädigung, fettige Entartung des Herzmuskels).

4. Schädigungen der Lunge (Autoinfektion von der Mundhöhle, Ätherpneumonie, Schädigungen des Lungenparenchyms, v. Lichtenberg[2a]).

5. Schädigung der Leber.

a) Akute Leberschädigung durch das Chloroform, in deren Gefolge es zu Leberinsuffizienz mit tödlichem Ausgang kommt (Hildebrand[3]), Sprengel[4]).

b) Später Chloroformtod infolge Leberschädigung (Sippel[5]).

Es handelt sich um eine von der Peripherie des Acinus nach dem Zentrum fortschreitende Anfüllung der Leberzellen mit Fett. Die Leberzellen selbst nekrotisieren und zerfallen, so daß die Konturen der einzelnen Acini verwischt werden und häufig an Stelle des Lebergewebes ein Gemenge von Detritusmassen und Fettkugeln sich findet. Muskens[6]) hält beim späten Chloroformtod die Leberschädigung für ausschlaggebend, ebenso Stierlin[7]).

6. Schädigung der Niere:

Tierversuche von Offergeld[8*]). Die an Ratten, Meerschweinchen und Kaninchen vorgenommenen Versuche ergaben, daß die Tiere zunächst munter blieben, aber gewöhnlich innerhalb von 48 bis 60 Stunden an fettiger Entartung von Herz, Leber und Nieren starben. Unterbindung der Arteria renalis verhinderte die fettige Entartung der Niere, die andererseits durch die venöse Hyperämie begünstigt wurde. Wenn bei Kaninchen die Niere infolge hydronephrotischer Prozesse durch Druck geschädigt war, so trat sehr rasch, selbst schon nach sehr kurz dauernder Narkose fettige Entartung auf, welche allerdings teilweise auch als Folge des durch die Anurie bedingten abnormen Stoffwechsels anzusehen war. Bei den mit Arteriosklerose und Atheromatose verbundenen Nierenschädigungen entstand schon nach kurzer Narkosedauer recurrierende parenchymatöse Glomerulonephritis. War durch toxische Einflüsse eine parenchymatöse Nephritis erzeugt worden, so verursachte schon eine kurze Chloroformnarkose eine schnelle und starke Ausdehnung der Erkrankung, konnte sogar einen urämischen Anfall auslösen. Nephrophthise und eitrige Nephritis begünstigten wesentlich die Entstehung der fettigen Entartung, desgleichen eine durch Diphtherietoxin erzeugte Glomerulonephritis. Schwangerschaft blieb ohne erkennbaren Einfluß. Eine schon bestehende fettige Entartung der Nieren bildete einen be-

*) Narkosedauer bis zu 2 Stunden.

sonders günstigen Boden für eine schwere Chloroformschädigung. Bei gleichzeitig vorhandener Nephritis zeigte der Stickstoff-Stoffwechsel große Unregelmäßigkeit. Geringer waren die Schädlichkeiten, wenn außer Chloroform noch Sauerstoff gegeben wurde.

Offergeld kommt auf Grund seiner Untersuchungen zu dem Schluß, daß der späte Chloroformtod durch Vermittlung einer rapid verlaufenden Urämie entstehe. Die primäre Schädigung der Niere erblickt er in einer fettigen Entartung derselben durch eine Art von chemischer Anämie. Im Verlauf derselben sollen sich Nephrolysine bilden, d. h. Eiweißkörper ähnlich den Cytolysinen, welche die degenerativen Vorgänge nicht zur Ausheilung kommen lassen, sondern ihren Fortgang begünstigen. Der Entstehung einer Ischämie der Niere unter Narkosewirkung sprechen auch Senator und Grützner[9]) das Wort*). Wir wissen (Wunderlich, Mayer und Gottlieb), daß im Beginn der Narkose (Chloroform und Äther) der Druck in den großen Arterien steigt. Während dieser Periode trete ein allgemeiner Krampf der kleinen Arterien auf (und auch der kleinen Nierenarterien), der das Steigen des Druckes verursache und eine Albuminurie zur Folge habe.

B. Müller[15]) hat an eingehenden Tierversuchen nachgewiesen, daß sich Chloroform und Äther in ihren Wirkungen nur graduell unterscheiden.

Schädigende Wirkung der Narkotica (Chloroform und Äther) durch den Nachweis von Albumen im Urin.

Chloroform:

Luther[16]) (Narkosedauer länger als 1 Stunde) . .	100,0%
Goodwin[17])	100,0%
Ajelco[18])	80,0%
Grube[19]), geringe Prozentzahl.	—
Nachod (bei Kindern geringe Prozentzahl)	—
Terrier und Pathein[21])	88,0%
Rindskopf[22])	13,0%
Wunderlich[23]) (52 Fälle)	11,5%
Komoer[24])	5,5%
Friedländer[25])	3,6%
Eisendraht[28]).	2,7%
Niebergeil[26])	2,0%
Doyer[27])	3,6%
Durchschnitt 37%	

Äther:

Eisendraht[28])..	21,0%
Deaver und Freese[29])	47,6%

*) Ebenso Babaci und Bebi[10]), Buxton und Levi[11]), Saison[12]).

Barenfeld[39])	1,0%
Wunderlich[23]) (72 Fälle)	6,9%
Butter[31])	1,0%
Roux[32])	0,0%
Babaci und Bebi[10])	19,0%
Lutze[20])	66,0%
Vidal[33])	22,0%
Ledoux[34])	27,0%
Durchschnitt	19%

Pathologisch anatomische Ergebnisse beim Menschen.

Fraenkel[35]) fand nach mehrstündiger Narkose die Epithelien der gewundenen Harnkanälchen im Sinne einer Zellnekrose geschädigt. In den Zellen der Glomeruli war meist kein Fett, selten fand sich allerdings Fett, viel Fett dagegen war in der Rindenpartie enthalten, während in den Zellen der Pyramiden nur geringe Fettmetamorphose stattgefunden hatte. In den Henleschen Schleifen wurde andererseits wieder viel Fett gefunden. Im Protoplasma der Nierenepithelien wurden Vakuolenbildungen gefunden. Die Blutgefäße und Glomeruli waren stark hyperämisch. Nekrose (Protoplasmazerfall und Kernschwund, Kernnekrose) wurde stellenweise in den gewundenen Harnkanälchen gesehen. Das Lumen der Harnkanälchen war mit Detritus und Kernen angefüllt. Zahlreiche Hämorrhagien fanden sich allenthalben. In den Epithelien der Rinde und des Markes war ein Kernschwund und massige Ablagerung von Pigment eingetreten.

Schellmann[36]) kam zu einem ganz ähnlichen Ergebnis bei einem Fall, bei dem eine tödliche Nachwirkung des Chloroforms mit in Frage kam.

Förster[37]) stellte bei zwei Fällen von spätem Chloroformtod bei Kindern von 4 und 11 Jahren diffuse fettige Entartung der Nieren fest (M. von Brunn[38]) [39]).

Klinische Statistik. Narkoseschädigungen bei Prostatektomie.

Young[41]). Von 17 Todesfällen 8 an Urämie.

Zuckerkandl[42]). Von 94 Fällen 16 Todesfälle; davon 5 an Niereninsuffizienz.

Freyer.[43]) 200 Fälle. 9 Todesfälle, 7 an Urämie. (Goldberger[44]).

Wir haben im Vorhergehenden zu zeigen versucht, welche Schäden die Narkose am menschlichen Organismus hervorruft, wobei wir die für urologische Operationen wichtige Tatsache fanden, daß gerade die Niere mit das am meisten leidende Organ darstellt. Daraus lassen sich einige Schlüsse über die Narkoseschädigungen bei Nierenoperationen ziehen:

1. Haben wir es beispielsweise mit einer schweren tuberkulösen Erkrankung der einen Niere zu tun und besteht ferner die so häufige toxische

Albuminurie der anderen Niere, die nach Rovsing[40]) eine Indikation mehr abgibt zur Entfernung der tuberkulösen Niere, so wird die Gefahr einer akuten Nephritis der anderen Niere bei eingeleiteter Narkose eine verhältnismäßig große sein.

2. Es handle sich wiederum um eine tuberkulöse Nephritis der einen Niere, deren Parenchym sich aber noch zum Teil an der Harnproduktion beteiligt, die andere Niere ist toxisch geschädigt. Die Narkose setzt eine neue Schädigung im Parenchym dieser Niere, welche noch nicht kompensatorisch hypertrophiert ist. Da die harnfähigen Stoffe in zu geringer Zahl ausgeschwemmt werden können, ist die Gefahr der Anurie oder Urämie vergrößert.

3. Es handle sich um die Exstirpation eines großen Nierentumors; es ist dabei die Abtastung der anderen Niere wichtig, oder es sei die stark vergrößerte Niere mit der Umgebung verwachsen und in derbe Schwielen eingebettet. Zur Isolierung und Klarlegung des Nierenstiels wird der von Bergmannsche Schrägschnitt weit nach vorn, ev. bis zum äußeren Rand des Musculus rectus abdominis verlängert und das Peritoneum gespalten (Bier[45]). Die Narkose bringt durch ihre blutdrucksenkende Wirkung die Gefahr des Kollapses und des postoperativen paralytischen Ileus näher. [Finsterer[2]) hat bei über 200 Laparatomien unter Lokalanästhesie keinen postoperativen Ileus erlebt. Der experimentelle Beweis, daß die Narkose Ursache des postoperativen Ileus ist, steht noch aus (Finsterer[2]), v. Herff[46]), A. Payer[1]), Wilms[47]), Israel[47]) ([48]), Wildbolz[48])].

4. Die Narkose kann die so häufig entstehende Steinbildung in der zurückgelassenen Niere befördern, indem die im Anschluß an die Narkose entstehende Nephritis mit Zylindern, Epithelzellen und Blutkörperchen die albuminhaltigen Formbestandteile liefert, auf welchen sich einerseits die Krystalle niederlassen können, und die andererseits das Bindemittel des Steines abgeben (Rovsing[47]).

Untersuchen wir nun, welche Methoden der lokalen Anästhesie zum Ersatze der Narkose geeignet erscheinen. Zum Verständnis der lokalanästhesierenden Methoden sind einige Kenntnisse über die sensible Versorgung der zu anästhesierenden Organe notwendig.

Die grundlegenden Untersuchungen über die Sensibilität der inneren Organe überhaupt hat Lennander[49]) vorgenommen. Seine Resultate wurden bei Operationen am nichtchloroformierten Menschen gewonnen. Lennander[49]) fand, daß das Peritoneum parietale (sensibel versorgt vom Nervus phrenicus, Sympathicus, Rami communicantes der Lenden und Kreuznerven) schmerzempfindlich ist. Ob der Nervus sympathicus imstande ist, Schmerzempfindungen dem Zentralorgane zuzuleiten, wird von der Mehrzahl der Untersucher (Anatomen, Physiologen, Chirurgen) verneint.

Dogiel[50]) fand im sympathischen Nervensystem physiologische Zellarten vor, die er als sensible ansprach.

Kölliker[50]) sagt: Die sensiblen Fasern des Symphathicus stammen alle von cerebrospinalen Fasern ab und endigen wie cerebrospinale sensible Elemente in den peripheren Teilen. Der Sympathicus besitzt keine ihm eigenen sensiblen Fasern. Dasselbe sagt Rauber-Kopsch[50]).

Nieren.

Die Nerven der Niere kommen aus dem Plexus coeliacus, resp. dem sekundären Geflecht des Plexus renalis. Es ziehen ferner Fasern aus dem Splanchnicus minor (Nervus renalis posterior) und Fäden der Pars lumbalis des Grenzstrangs, außerdem die Rami renales des Nervus vagus zur Niere. In der Niere selbst ziehen Nervenfasern entlang den Gefäßen, in den Sinus und das Parenchym. Retzius[51]) sah sie in den Glomerulis endigen, und Azoulan[51]) sah ihre Endigungen unter der Bowmanschen Kapsel. Daß die Niere schmerzempfindlich ist, geht auch aus klinischen Beschreibungen hervor. Frerichs[52]) schreibt: „Der Schmerz ist in der Regel dem Patienten fühlbar und gibt sich als ein Gefühl der Schwere und des Unbehagens zu erkennen, selten in Form von Stichen“ (Kranke mit Schmerzen in der Nierengegend bei hochgradiger Granularatrophie beider Nieren, ferner bei Tuberkulose).

Senator[53]) schreibt: „Die Verletzungen und Reizungen, welche die Schleimhaut durch die Konkremente erleidet, spielen eine große Rolle bei der Entstehung der Schmerzen.“

Nierenbecken.

Lennander[49]): „Ich weiß nicht, ob das Nierenbecken Sensibilität hat oder ob es nur von einem an sensiblen Nerven reichen Bindegewebe umgeben ist.“

Harnleiter.

Die Nerven des Harnleiters verbreiten sich vorzugsweise in der Muscularis, doch sind Fädchen bis in die Epithelien verfolgt worden. Aus dem sympathischen Plexus renalis, der auch Fäden des Splanchnicus minor enthält, geht einer zum Ureter ab. Die Ureternerven enthalten Ganglienzellen zerstreut und in zu kleinen Knötchen gehäufter Anordnung.

Klinische Erfahrungen.

„Die Schmerzlosigkeit der Ureterensondierung weist darauf hin, daß die Ureterschleimhaut keine Empfindungsnerven besitzt.“ (Wilms[54]), Albarran[51]). „Lennander[49]) weiß nicht, ob der Harnleiter Sensibilität hat. Er liegt aber retroperitoneal in einem Bindegewebe, das an sensiblen Nerven sowohl vom Lumbal- als vom Sakralplexus reich ist.“

Harnblase.

Fröhlich und Mayer[55]) haben an Tierversuchen (Hunden) den Nachweis geliefert, daß die sensible Versorgung der Blase durch den Nervus pelvicus geschieht. Sie fanden nach Durchschneidung der hinteren Wurzeln von D_{12}—L_4, daß auf dem Wege des sympathischen Hypogastricus keine sensible Versogung erfolgt, daß dieselbe vielmehr durch den sakralautonomen Pelvicus geschieht. (Nach Langley kommen die Rami communicantes des Nervus pelvicus aus den Beckenganglien der Spinalnerven. Der Nervus pelvicus hat nach Spalteholz noch Verbindungen mit dem Plexus hypogastricus und dem peripheren spinalen Nervus pudendus [Nervi vesicales inferiores].)

Klinische Erfahrungen.

Bloch[57]) fand an einer durch Sectio alta eröffneten entzündlichen Blase die Schleimhaut des Fundus unempfindlich, diejenige des Blasenhalses aber schmerzempfindlich.

Albarran[51]) unterscheidet zwei Arten von Sensibilität:

1. die Sensibilität auf Berührung,
2. die Sensibilität infolge der Ausdehnung.

Bei gesunder und von geringer Cystitis befallenen Blase verschwindet die Kontaktsensibilität bei einer leichten Anästhesierung. Man kann während der ersten Periode der Narkose mit dem Lithotriptor in der Blase arbeiten, ohne Kontraktionen hervorzurufen. Selbst wenn der Kranke sich bewegt, bleibt die Blase ohne Empfindung. Bei diesen gesunden oder fast gesunden Blasen bleibt die Sensibilität auf Ausdehnung viel länger bestehen als die Kontaktsensibilität. Selbst wenn der Kranke tief schläft, äußert er Schmerzempfindung, sobald man die Blase zu stark anfüllt, und die Blasenwand kontrahiert sich.

Nach Oppenheimer[58]) ist die Schmerzempfindung der Blasenwand auf den elektrischen Strom sehr groß — ein intensives Schmerzgefühl, das bisweilen bis in die Schenkel ausstrahlt. Dasselbe gilt für Temperaturreize (von Frankl-Hochwart) und Zuckerkandl)[60]).

Prostata[61]).

Die Nerven der Prostata stammen nach Henle aus den Wurzeln des Plexus hypogastricus inferior des Sympathicus. Als zarte Geflechte ziehen sie vor den Samenblasen nach abwärts auf die Prostata. In diesen Plexus gehen Fasern der vorderen Wurzeln des dritten und vierten Sakralnerven. Von Nervenendorganen sind seit langer Zeit an der äußeren Oberfläche der Drüse Vater-Pacinische Körperchen bekannt (Reinert, Krause[61]). R. Mayer[61]) beschrieb in den tiefen Lagen der Schleimhaut der Pars prostatica gegen die Gefäßschichten ein von blassen und einzelnen dunkelrandigen Nervenfasern gebildetes Geflecht, das Ganglien trägt. Am Colliculus seminalis selbst konnte er keine finden, wohl aber

in seiner Umgebung zu beiden Seiten desselben. Ebenda in der Schleimhaut der Pars prostatica fand von Planner[61]) zahlreiche Krausesche Endkolben, welche, in der oberflächlichen Schicht derselben gelegen, dieselbe sogar zuweilen deutlich sichtbar vorwölben. Nach Timofeew[61]) ist in den tiefen Schichten der bindegewebigen Kapsel ein faserreiches Geflecht von markhaltigen Nervenfasern, die auch in das Parenchym der Drüse eindringen und auf diesem Wege ihre Markscheiden verlieren. Auch in der quergestreiften Muskulatur der Drüse sind sensible Endgebilde dargestellt worden.

Urethra.

Die Nerven der Urethra stammen aus dem Sympathicus, Nervus pudendus und genito-femoralis. Außerdem wird sie innerviert von Zweigen des Nervus dorsalis penis und des Nervus perineus. Freie intraepitheliale Endigungen finden sich im Epithel ähnlich wie bei der Harnblase. Die Schleimhaut besitzt im gesunden und im kranken Zustande eine nicht unerhebliche Schmerzempfindlichkeit, während Bloch[57]) die Spaltung der Urethra für ein wenig schmerzhaftes Verfahren hält.

Methoden der Lokalanästhesie.

A. Leitungs- und Infiltrationsanästhesie.
   1. Suprapubische Prostatektomie.
   2. Cystotomie.
   3. Operationen an der Harnröhre.

B. Urologische Operationen in Lokalanästhesie außerhalb des Wirbelkanals.
   1. Paravertebralanästhesie.
      a) Niere.
      b) Ureter.
   2. Parasakralanästhesie.
      a) Operation an der Prostata vom Damm aus.
      b) Dasselbe vom Rectum aus.
      c) Operation an der Harnröhre.

C. Anästhesierung innerhalb des Wirbelkanals.
   1. Sakralanästhesie.
      a) Prostata vom Damm aus.
      b) Dasselbe vom Rectum aus.
      c) Urethra.
   2. Lumbalanästhesie.
      a) Niere.
      b) Blase.
      c) Prostata.
      d) Urethro.

A. Leitungs- und Infiltrationsanästhesie.

Technik der Anästhesierung bei der suprapubischen Prostatektomie nach Goldberger[44]).

Anästhesierungsmittel: Novocain, $^1/_2$ proz., ohne Adrenalin. Infiltration der Haut (6—12 ccm). 4—8 ccm ins subcutane Bindegewebe. Hautschnitt nach rechts bis zur Fascia superficialis. Auseinanderziehen der Wundränder mit zwei Farabeufschen Ecarteuren. Infiltration der Muskelschicht des Rectus (4—6 ccm). Durchtrennung der Muskelschicht und Fassung mit den Ecarteuren. Man ist nun bis zur Fascia transversalis vorgedrungen. Füllung der Blase mit 50—2000 ccm steriler Luft.

Anästhesie der Blasenwand. Beiderseits von der Mittellinie Injektion von 1 ccm in die Blasenwand. Einführen von zwei Fäden in diesen anästhetischen Bezirk, die zur Suspendierung der Blase dienen sollen. Probepunktion der luftgefüllten Blase. Neben dem Nadelstich 1—2 cm langer Schnitt in die Blase. Mittelst der zwei Fäden Auseinanderspreizen der Blasenwundränder. Vornahme der Enucleation der Prostata im Chloräthylrausch.

Zweizeitige Prostatektomie (bei alten Leuten. Kayser[62]).

Die Eröffnung der Blase geschieht unter Infiltrationsanästhesie. Hierauf wird die Blasenwand in ganzer Ausdehnung mit der Bauchwunde vernäht, so daß das Cavum Retzii abgeschlossen ist. Danach wird ein Dauerkatheter eingeführt und zweimal täglich gespült. Nach 10 bis 20 Tagen folgt der zweite Teil der Operation. Die Blase wird für drei Minuten mit einer 20 proz. Cocainlösung gefüllt und nachher wieder ausgetupft. Incision des Blasenscheitels oberhalb der Prostata; Ausschälung derselben mit zwei Fingern (geschieht unter Ätherrausch).

Name, Alter	Beschwerden	Prostata	Urin	Therapie und Verlauf
J. L., 75 Jahre.	Seit vielen Jahren Beschwerden beim Wasserlassen, zeitweise totale Harnverhaltung	Faustgroß	Jauchig zersetzt. Albumen 1—2%	Erster Eingriff am 4. X. Anlegen der Blasenbauchdeckenfistel. Am 23. X. ausgedehnte Fasciennekrose, fast klarer Urin. Allmähl. Reinigung der Wunde. Zweiter Eingriff: 24. X. $^1/_8$ l Kognak, 0,150 Morphium. Cocainisierung der Blase. Ausschälung der Prostata mit einigen Tropfen Äther. Heilung I. XII.

Name, Alter	Beschwerden	Prostata	Urin	Therapie und Verlauf
H. B., 57-jähr. Arbeiter. Blasser, heruntergekommener Mann.	Seit Jahren Harnbeschw. Vor 4 Wochen totale Harnverhaltung.	Apfelgroß	10—12%. Zyl. rote Blutkörperchen. Eiter.	14. XII. Sectio alta unter Infiltr. Anästhesie. 3. I. schnelle Besserung. Harn klar ohne Leukocyten. Zweiter Eingriff: Umspritzung der Blasenbauchdeckenfistel w. o.
Ludw. L., 74 Jahre. fettleib. Mann mit Emphysem u. Arterioskl.	Seit Jahren Harnverhaltung. Vor 7 Wochen völl. Harnverhaltg. Kommt zur Beseitig. d. Verweilkatheters.	Kindsfaustgroß.	Eitrig (Bact. coli u. Proteus).	Umsch. d. Fist. unter infiltr. Anästh. Entfern. d. Katheters. Blasenbauchdeckenfistel. 10. XII. Sehr gute Erholung, Harn klar. 13. XII. Zweiter Eingr. w. o. 10. I. Wunde geschl., Harn klar, spont. Entleerg. 22. I. Heilung.
H., 83 Jahre.	Seit Jahren Harnverhaltung. Vor 4 Jahren vollkommene Retention. Besserung durch Dauerkatheter u. vor einem halben Jahr wieder Nötigwerden eines Katheters.	Faustgroß	—	31. XII. Infiltrationsanästhesie. Vernähung der Blasenbauchdeckenfistel. 20. I. Zweiter Eingriff. 0,01 Morph. Prostatektomie w. o. 1. II. Harn fast klar. Fistel zeigt Heilungstendenz.
82 jähriger Patient.	Bronchitis. Seit 6—7 Jahren Blasenbeschwerden. Ischuria parad. Ganz kachektisch.	Kleinapfelgroß	Wenig Albumen. Jauchigzers.	19. XII. Erster Eingr. w. o. 24. XII. Herzbeschwerden. Leichte Benommenheit, Exitus. Sektion Bronchopneumonie. Arteriosklerose. Cystopyelitis und Schrumpfniere.

Lanz[63]) operiert ein- und zweizeitig ähnlich wie Goldberger. Zur Anfüllung der Blase gebraucht er 0,1 proz. Cocain-Suprarenin lösung 500 ccm. Zur Anästhesie der Prostata injiziert er 40 ccm Novocain-Suprarenin-Lösung, $^1/_2$ proz. Zwei Einstichpunkte vom Damm aus.

Name, Alter	Beschwerden	Prostata	Urin	Therapie u. Verlauf
M. Z., 68 Jahre alt.	Seit langer Zeit Beschwerden beim Wasserlassen. Schmerzen bei der Stuhlentleerung. Die Füße sind angeschwollen. Das Abdomen ist aufgetrieben.	Hart. Hühnereigroß.	Normal.	Am 3. V. Lokalanästhesie mit 1% Cocain. Kein Adrenalin. Füllung der Blase mit Sauerstoff. Ausschälung der hühnereigroßen Prostata. Naht der Blase. Rekonstruktion der Bauchdecke mit Catgut. Dauerkatheter per urethram. 8. V. Entfernung des Katheters. Blasenspülung. 14. V. Wunde hermetisch. dicht. Spontanes Urinieren. 18. V. Entlassung. Keine Ödeme, kein Ascites.
J. H., 67 Jahre.	Wurde früher katheterisiert. In letzter Zeit sehr frequente Miktion. Stuhl oft mehrere Tage angehalten. Ödeme. Ascites.	Mäßig vergrößert. Rechts mehr als links.	Wenig Albumen. Viele Leukocyten, wenig Erythrocyten. —	Am 3. I. Infiltrationsanästhesie. Suprapubische Cystotomie. Einführen eines dicken Spülrohrs. Spülung. 8. I. Entfernung des Spülrohrs. Kautschukdrain. 9. I. Entfernung der Hautklammern. 14. II. Zweiter Eingriff. Transvesicale Prostatektomie ohne jede Anästhesie. Herausnehmen des Drains. Einführen des rechten Zeigefingers, während Zeige- und Mittelfinger der linken Hand vom Rectum die Prostata empordrängen. Ausschälen ohne jeden Blutverlust und ohne Schmerzgefühl weder von seiten der Blase noch des Rectums. 15. II. Entfernung des Drains. 21. II. Spontanes Urinieren.

Franke-Posnersche Lokalanästhesie für die Wilmssche perineale Prostatektomie [65].

1. Akt.

Am Damm wird 2—3 cm neben der Mittellinie und nur wenig ventral vom Anus mit einer Morphiumspritze je eine Schleichsche Quaddel

gebildet, darauf der Zeigefinger der linken Hand ins Rectum eingeführt, das Steißbein getastet und entlang dem Ligamentum sacrospinosum die Spina ossis ischii aufgesucht. Nun wird eine 12—15 cm lange kräftige Hohlnadel, die zu einer 10 ccm fassenden Rekordspitze paßt, an der auf der linken Seite des Patienten gemachten Quaddel eingestochen und einige ccm in der Längsachse des Patienten eingeführt. Dann kommt man auf einen gewissen Widerstand, und gleichzeitig gibt der Patient Schmerzen an. Es ist die Spitze der Nadel am Beckenboden (Levator ani) angelangt. Die mit der Novocainlösung gefüllte Spitze wird aufgesetzt und unter Injektion von einigen ccm Flüssigkeit die Nadel weiter vorgeschoben, die man nun vom Rectum aus zu fühlen beginnt. Unter Leitung des im Rectum liegenden Fingers sucht man die Spina ossis ischii mit der Spitze der Nadel und merkt momentan, wenn man seinen Zweck erreicht hat, daran, daß man den knöchernen Widerstand fühlt. Während des Vorschiebens der Nadel kann man beständig etwas Flüssigkeit ausspritzen, aber nicht zu viel, um den Tastbefund nicht zu stören. Nun wird die Nadel eine Spur zurückgezogen, die Spritze in geeigneter Weise etwas nach der ventralen Seite des Patienten gehoben, dadurch die Spitze der Nadel etwas gesenkt, und wenn man nun von neuem die Nadel wieder vorschiebt, so gleitet sie unter Assistenz und Kontrolle des Fingers dorsal von der Spina. Man schiebt nun 1—2 cm weiter vor und macht jetzt ein Depot von 10—15 ccm Novocain, das den Nervus pudendus sicher erreicht.

2. Akt.

Anästhesierung des Nervus pelvicus im Beckenbindegewebe hinter der Prostata.

Man zieht zu diesem Zweck die Nadel zurück, bis sie nur noch 2—3 cm tief steckt, und schiebt sie nun unter Kontrolle des Fingers an der Vorderseite des Rectums von neuem in die Höhe unter ständigem Ausspritzen geringer Flüssigkeitsmengen, bis sie schließlich zwischen Rectum und Prostata eindringt. Wenn man die Prostata selbst trifft, so macht sich dies an dem stärkeren Widerstand bemerkbar, und man kann sich durch geringes Zurückziehen und erneutes Vorschieben in etwas veränderter Richtung korrigieren. Bis hierher wird man mit dem Finger reichen, dann fängt man unter stärkerem Ausspritzen der Flüssigkeit die Nadel 3—4 cm weit in derselben Richtung vorzuschieben, im ganzen 10—15 ccm Flüssigkeit zu deponieren. Es folgen dieselben Maßnahmen rechts unter Wechseln der Hände. Zum Schluß werden die Äste des Nervus cutaneus femoris posterior dadurch anästhesiert, daß man, beginnend über dem Tuber ossis ischii, subcutan beiderseits parallel zur Mittellinie nach vorn ein Depot von 7—10 cm Länge macht. Der Patient liegt am besten in Steinschnittlage oder mit gestreckten gespreizten Beinen

(vorher 0,01 Morphium oder 0,02 Pantopon, Verbrauch 0,7 g Novocain). (Statistik.)*).

Anästhesierung der Blase.

Anästhesierungsmittel Cocain 0,1—2proz. Lösung.

Alypin mit Suprarenin (Toxizität dieselbe wie Cocain).

Vorschrift von Braun[67]) zur Anästhesierung der Blase. Um die Blasenschleimhaut gegen Berührung mit Instrumenten und operative oberflächliche Eingriffe unempfindlich zu machen, fällt man sie mit 1proz. Alypinlösung mit Suprareninzusatz und läßt diese 15 Minuten in ihr stehen. War die Reinigung nicht möglich, ist die Blase mit Blut gefüllt, die Schleimhaut inkrustiert oder mit fest anhaftendem Schleim bedeckt, so ist eine Anästhesierung nicht zu erreichen. Bei intravesicalen Manipulationen, welche durch die Urethra stattfinden, ist die Anästhesierung des hinteren, sehr empfindlichen Teils der Urethra meist wichtiger als diejenige der Blasenschleimhaut. Kasper[68]) betont ebenfalls, daß beim Operieren in der Blase die Anästhesierung des Blasenhalses am wichtigsten sei.

Urethra.

Die Anästhesierung der Urethra wird mit einer 0,5proz. Cocain-Suprareninlösung in genügender Intensität erreicht, wenn die Lösung nur genügend lange mit der Schleimhaut in Kontakt gelassen wird.

B. Lokalanästhesie außerhalb des Wirbelkanals.

a) Paravertebrale Leitungsanästhesie.

Sellheim[69]) beschrieb schon im Jahre 1905 eine Methode, um den 8.—12. Intercostalraum, sowie die Nerven Ileo-hypogastricus und Ileo-inguinalis zu unterbrechen. Verf. gibt genaue Vorschriften. Danach sticht man die Hohlnadel 2—3 cm seitlich von der Interspinallinie ein, bis man auf den Wirbelknochen gelangt, gleitet mit der Nadelspitze lateralwärts über den Rand des Wirbelbogens zwischen zwei Querfortsätzen noch 1—2 cm tiefer und trifft an der Hinterfläche des Wirbelbogens die aus dem Wirbelloch austretenden Nerven. Sellheims Versuche scheiterten an der Unzulänglichkeit der damals vorhandenen anästhetischen Mittel. Der nächste, der die Idee der paravertebralen Leitungsanästhesie wieder aufnahm, war Läwen[100]). Er beschreibt eine mit gutem Erfolg ausgeführte Pyelotomie wegen Nierensteinen. Er injizierte paravertebral von 4 etwa 4 cm von der Mittellinie entfernten Einstichpunkten je 10 ccm 1proz. Novocainsuprareninlösung an den 12. Intercostalnerven und 1.—3.

*) 1912: 22 Operationen[11]) (Wilmsche Prostatektomie) zum größten Teil vollkommene Anästhesie (Schmerzangabe nur bei Verwachsungen und sensiblen Patienten).

Lumbalnerven und umspritzte das Operationsgebiet mit $^1/_2$ proz. Novocain-Suprareninlösung. Die Anästhesie war fast vollkommen, nur bei der Luxation der Niere gab der Patient Schmerzen an.

Kappissche Methode[71]). Man sticht in $3^1/_2$ cm Entfernung von der Mittellinie senkrecht auf die Rippe, bzw. auf den Querfortsatz, der an der Brust die Fortsetzung der Rippe bildet, an der Lendenwirbelsäule ganz an ihre Stelle tritt. Man erreicht den Knochen individuell verschieden und oben früher als unten in 4—5 cm Tiefe, am unteren Knochenrand tastet man sich in die Tiefe und gelangt in die Ecke zwischen Querfortsatz und unterem Gelenkfortsatz in das Gebiet, in dem der Nerv liegt. Um ihn sicher zu treffen, geht man vom unteren Knochenrand aus nicht senkrecht in die Tiefe, da man sonst in Pleura und Lunge kommen würde — die einzige Nebenverletzung, die möglich ist und sich sogleich durch Hüsteln kundtut, sondern man richtet die Nadel etwa 20—30° medianwärts und kommt so direkt an den Nerven, der anästhesiert wird, wenn man vom unteren Knochenrande aus noch $1^1/_2$ cm medianwärts in die Tiefe geht und auf diesem Wege die Lösung etwa 5 ccm verteilt. Um die richtige Höhe der Einspritzungsstelle zu bekommen, geht man am besten von der 12. Rippe aus, die man fast bei jedem Menschen in der Skapularlinie fühlt. Man projiziert ihren unteren Rand in der Rippenrichtung medianwärts; am Schnittpunkt mit der $3^1/_2$ cm-Linie liegt der Einstichpunkt. Hat man dann den unteren Rand einer Rippe, so findet man die nächsthöheren und tieferen Punkte leicht, in einer Entfernung, wenn auch etwas individuell verschieden und lumbal mehr als thorakal, die 3 cm beträgt. Für Nierenoperationen wird dorsal D_8—L_1, für Ureteroperationen L_2 oder L_3 anästhesiert.

Bei den beiden ersten Nierenoperationen injizierte Kappis D_9—D_{12}, L_1 und L_2 der kranken Seite. Dabei war das Abschieben des Peritoneums nicht ganz schmerzlos. Deshalb injizierte Kappis in den späteren Operationen noch D_7 und D_8, ohne ein besseres Resultat zu erzielen. Sticht man einmal in die Pleura, worauf Patient etwas hüstelt, so kann man rasch die Tiefe und Richtung der Nadel ändern.

Finsterer[73]) ist der Ansicht, daß vor allem der Zug des Mesenteriums an seinem Ansatz an der hinteren Bauchwand Schmerzen auslöst. Er hat deshalb vor Jahren an Leichen den Versuch gemacht, mit Teichmannscher Masse in die Nähe der Spinalganglien zu kommen, da er bei der Präparation der Nervenverzweigungen konstant einen Ramus communicans vom Gangliom der Spinalnerven nach vorn vom Nervus splanchnicus ziehend fand, von dem er sich vorstellte, daß er die sensiblen Bahnen zur Wurzel des Mesenteriums leite.

Technik Finsterers. Durch Palpation wird der Dornfortsatz des ersten Lendenwirbels bestimmt, dann 3—$3^1/_2$ cm nach außen von der

Medianlinie nach Bildung einer Hautquaddel eine lange, mit einer Zentimetereinteilung versehene Injektionsnadel senkrecht in die Tiefe gestochen, bis man in einer Tiefe von 4—5 cm den Querfortsatz des ersten Lendenwirbels trifft. Hierauf wird die Nadel tastend an den oberen Rand geführt und dann, während die Spitze gesenkt und etwas nach außen geführt wird, die Nadel medial und nach oben ungefähr $^1/_2$—1 cm vorgeschoben, hierauf fächerförmig 5 ccm 1 proz. Lösung von Novocain injiziert. Dabei hat man nur sorgfältig zu achten, daß die Nadel nicht zu tief eingeführt und damit die Flüssigkeit nutzlos in das vor das Ganglion gelegene Gewebe injiziert werde. Eine gleichzeitige Verletzung der Niere, die bei Seitenlage immer etwas nach vorn sinkt, ist dabei nicht zu befürchten. Die weiteren Injektionspunkte an den 1., 2. und eventuell 3. Lendennerven findet man in einem Abstande von 3—4 cm je nach der Größe des Individuums. Auch hier wird wieder der Querfortsatz als Orientierungsmittel benutzt und die Nadel in gleicher Weise eingeführt. Da für Hautsensibilität Anastomosen von höheren Intercostalnerven in Betracht kommen, so ist es notwendig, die Ausdehnung des Hautschnittes durch subcutane Umspritzung eigens zu anästhesieren (10 g einer 0,5 proz. Novocainlösung). Bis zum Eintritt der Anästhesie muß mindestens 15 Minuten gewartet werden.

Braun[67]) hat mit der Kappisschen Technik die Exstirpation eines großen Hypernephroms ausgeführt. Die Kranke verspürte nur die Unterbindung des Nierenstiels und bekam hierbei einige Züge Äther. Ferner unternahm er 3 Nephrotomien. Es wurde eingespritzt D_8—D_{12} mit je 5 ccm 1 proz. Lösung. Die Einstichpunkte lagen in einer Linie, welche der Verlängerung des äußeren Randes des Musculus quadratus lumborum entsprach. Es wurde nun noch ein Einstichpunkt wiederum am Außenrande des Musculus quadratus lumborum markiert und von diesem und dem Einstichpunkt für D_{12} eine bis ins Nierenfett sich erstreckende Gewebsschicht mit ca. 75 ccm $^1/_2$ proz. Novocainsuprareninlösung infiltriert. Eine weitere Anästhesierung war nicht notwendig. Die Anästhesie war ganz schmerzlos. Es waren allerdings magere Kranke, und die Niere war leicht zugänglich. Auch das Vorschieben und Luxieren der Niere war schmerzlos.

Kappis[72]) hat bis jetzt 45 Nierenoperationen nach seiner Methode durchgeführt.

b) Parasakralanästhesie nach Braun.

In Analogie an die Kappissche Paravertebralanästhesie hat Braun eine Parasakralanästhesie vorgeschlagen und praktisch durchgeführt.

Prinzip. Braun[67]) unterbricht die Leitung der Sakralnerven an ihrer Austrittsstelle aus den sakralen Löchern. Es werden dabei unterbrochen

1. der Nervus pelvicus,
2. der ganze Plexus pudendus,
3. der Nervus cutaneus femoris posterior.

Erfolg. Anästhesie der Beckenorgane und des unteren Teils des Beckenperitoneums.

Technik. Die beiden Einstichpunkte liegen 1—2 cm von der Mittellinie entfernt, rechts und links neben dem Gelenk zwischen Steißbein und Kreuzbein. Die Innenfläche des Kreuzbeins ist im unteren Teil zwischen 2. und 5. Sakralloch nur wenig gewölbt, so daß man die Hohlnadel von dem erwähnten Punkte, fast ohne den Kontakt zwischen Nadelspitze und Knochen zu verlieren, bis zum zweiten Sakralloch entlang der Innenfläche in gerader Linie vorschieben kann. Unterhalb des zweiten Sakrallochs muß dann die Nadel auf den Knochen stoßen und läßt sich nicht weiter vorschieben. Dieser Punkt ist vom Einstichpunkt 6—7 cm entfernt. — Der Kranke wird in Steiß-Rückenlage gebracht, die Hohlnadel in einer der Innenfläche der unteren Kreuzbeinfläche parallelen Richtung eingestochen und zunächst mit der Nadelspitze der Rand des Kreuzbeins aufgesucht. Dann tastet man sich an dem Rand vorbei und schiebt die Hohlnadel längs der Innenfläche des Kreuzbeins parallel zur Medianebene vor, bis sie in der angegebenen Tiefe auf den Knochen stößt.

Auf dem ganzen Wege, also von dem 2.—5. Sakralloch, injiziert man 20 ccm 1 proz. Novocain-Suprareninlösung. Bevor man nicht Kontakt mit dem Knochen hat, soll nichts injiziert werden. Nun wird die Nadel bis zum Kreuzbeinrande zurückgezogen und in einem kleinen Winkel mehr nach der Linea innominata gerichtet, immer parallel zur Medianebene von neuem vorgeschoben. Sie dringt in dieser Richtung weiter als vorher ein, bis sie in einer Entfernung von 9—10 cm nochmals auf Knochen stößt, und zwar oberhalb des ersten Sakrallochs. Hier injiziert man wieder 20 ccm 1 proz. Novocain-Suprareninlösung, den Schluß bildet die Injektion von 5 ccm der Lösung zwischen Mastdarm und Steißbein von demselben Einstichpunkt. Das gleiche geschieht auf der anderen Seite. Man braucht also im ganzen 100 ccm Lösung (die Hohlnadel muß 12 cm lang sein, der leere Darm wird nicht verletzt, da er der Nadel ausweicht). — Die Methode soll nach Angabe Brauns von großer Zuverlässigkeit sein.

Die Anästhesie betrifft die gleichen Segmente wie die noch zu beschreibende Läwensche Sakralanästhesie. Es werden anästhetisch Harnröhre, Prostata, Blase und das vom Plexus sacralis versorgte Peritoneum am Beckenboden. Die Methode wurde bis jetzt nur von Braun und dessen Assistenten angewandt. (Statistik Tölken[74]) 12 Fälle Prostatektomie (Wilmssche Methode) 1 Urethrotomia externa.

Erfolg: ideal (1 mal geringe Schmerzangabe).

C. Anästhesierung innerhalb des Wirbelkanals.

1. Die epidurale (extradurale, sakrale) Anästhesie nach Cathelin.

Cathelin beschrieb im Jahre 1903 die Methode der „epiduralen Anästhesie". Epidural wird die Methode genannt, weil das Anästheticum nicht wie bei der Bierschen Lumbalanästhesie in den Duralsack deponiert wird, sondern in den zwischen Wirbelperiost und Duralsack gelegenen epiduralen Raum. Die Anästhesie hat von Stoeckel[76]), der sie in Deutschland zuerst anwandte, den Namen sakrale Anästhesie erhalten, weil der Ort der Injektion sich im Gebiete des Os sacrum befindet.

Anatomie des Epiduralraums.

Der Canalis sacralis durchbohrt das Kreuzbein und erreicht im Hiatus sacralis sein Ende. Jederseits gehen 4 kurze Kanäle ab, Foramina intervertebralia, die sich nach vorn und hinten in die Foramina sacralia anterior et posterior fortsetzen. Der Sakralkanal selbst ist weniger gekrümmt als das Os sacrum selbst. Am weitesten ist der Kanal im Bereiche des ersten Sakralwirbels und verengert sich, je mehr er sich dem Steißbein nähert; nach Gegenbaur ist die stärkste Krümmung des Sacrum in der Mitte des dritten Wirbelkörpers gelegen.

Hiatus sacralis.

Der Hiatus, die Gegend, wo die Nadel zur Injektion eingestochen wird, ist beiderseits begrenzt von den Cristae sacrales articulares, die als Cornua sacralia endigen. Die Spitze des Hiatus, der die Form eines gleichseitigen Dreicks hat, liegt meist in der Höhe des vierten Paares der Foramina sacralia. Es kommt vor, daß dieser Punkt höher liegt, und daß der Sakralkanal eine Rinne darstellt. Es kann der Fall eintreten, daß die beiden Cornua in verschiedener Höhe liegen. Es kann ferner vorkommen, daß der Hiatus, durch eine quere Knochenspange getrennt, eine obere und eine untere Öffnung hat, daß ferner der obere Teil des Hiatus zweispaltig ist (durch starkes Vorspringen des unteren Endes der Crista sacralis media).

Der Sakralkanal geht nach oben über in den Wirbelkanal. Dieser wird zum größten Teil ausgefüllt von dem Duralsack. Da sich die Dura mater rings an den Umkreis des Hinterhauptloches anheftet, so endet an dieser Stelle nach oben das zwischen Dura spinalis und Periost des Wirbelkanals liegende Cavum epidurale, während er nach unten unmittelbar in den Sakralkanal übergeht. Daß der Epiduralraum nach oben einen vollkommenen Abschluß findet, wird von Heile[78]) auf Grund von Injektionsversuchen bezweifelt, geht indessen aber auch aus der Beschreibung Gegenbaurs[79]) hervor. Nach ihm spaltet sich die Dura mater cerebralis am Umfang des Foramen magnum in 2 Lamellen

von denen sich die äußere als eine relativ dünne Schicht an die Wandung des Rückgratkanals begibt und hier teils in den periostalen Überzug der Wirbel, teils in den Bandapparat übergeht, während die innere Lamelle zur eigentlichen Dura mater spinalis wird. Die Außenwand des Kanals wird durch das Periost und die Ligamenta longitud. post. durch die Ligamenta flava und die bindegewebigen Verschlüsse der im Sakrovertebralkanal befindlichen Öffnungen gebildet. Den Verschluß des Hiatus sacralis bildet das Lig. sacrococcygeum post. sup. Nach Spalteholz[80]) besteht es aus Faserzügen, welche von dem unteren Ende der Crista sacralis media zur hinteren Fläche des Steißbeins nach abwärts ziehen. Schmale Lücken dienen dem Nervus S. V. und dem Nervus coccygeus zum Durchtritt.

Nach Spalteholz[80]) besteht der epidurale Raum aus einem System von Lymphspalten und einem Geflecht von Venen. Diese Venengeflechte sind außerordentlich dicht und erhalten ihre Zuflüsse teils aus den Wirbeln, teils aus dem Rückenmark. Das obere Ende des epiduralen Venengeflechts hängt mit dem Sinus occipitalis, Plexus basilaris und Rete canalis hypoglossi zusammen und entleert sich in die Venae vertebrales. Vom Lendenabschnitt ab fließen die Venen ins Gebiet der Vena cava inferior ab.

Der Abschluß an den Foramina sacralia ist kein vollkommener, weil hier keine bindegewebigen Verbindungen (Charpysche Fasern) zwischen den Duralscheiden der Nerven und dem Periost des Sakralwirbels bestehen. Anders die Wandung des Cavum epidurale. Cathelin ist der Ansicht, daß diese einen vollständigen Verschluß darstelle. An den Foramina intervertebralia ist ein Abschluß dadurch garantiert, daß von den Duralscheiden bindegewebige Fasern nach dem Periost der Knochenränder verlaufen. Die bei ihrem Austritt aus den Foramina intervertebralia schon von der Dura umhüllten Nerven erhalten noch eine Scheide vom Wirbelperiost. Gegenbaur erwähnt ebenfalls, daß der von der Dura stammende Nervenüberzug am Foramen intervertebrale mit dem Periost zusammenhängt.

Diese anatomischen Verhältnisse sind insofern wichtig, als man aus ihnen schließen kann, daß durch den Hiatus sacralis in den Epiduralraum gebrachte Flüssigkeit nicht leicht aus den Formaina intervertebralia entweichen kann.

Punktion des Epiduralraums.

Cathelin[75]) sagt, daß man den Epiduralraum von außen, ohne die Dura zu verletzen, nicht punktieren könne, ebensowenig wie man die Pleura punktieren könne, ohne die Lunge zu verletzen. Zu anderen Ergebnissen ist neuerdings Heile[78]) gelangt. Ihm gelang es, an der Leiche ohne Schwierigkeit durch die Foramina intervertebralia Injektionen in den

Epiduralraum zu machen. Er spritzte durch die Zwischenwirbellöcher Quecksilber in flüssiger Verreibung mit Lanolin ein. Auf einem Röntgenbilde zeigte sich ein unregelmäßiger Schatten, der in seiner Mitte unterbrochen war. Daraus zog Heile den Schluß, daß der Epiduralraum durch Septen in zwei Hälften geteilt sei; auch Spalteholz erwähnt, daß stärkere Bindegewebszüge von der vorderen Fläche der Dura mater spinalis, besonders im Cavum sacrale andas Ligamentum longitudinale post. abgehe. Diese anatomische Untersuchung ist durch klinische Erfahrungen (Läwen[70]), Siebert[81]), Braun) bestätigt worden.

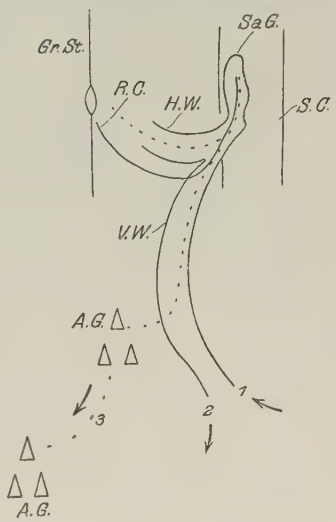

Fig. 1.
GrSt = Grenzstrang
SC = Sacralkanal
RC = Grauer Ramus commun.
SaG = Sacrales Spinalganglion
HW = Hintere Wurzel
VW = Vordere Wurzel
AG = Autonomes Ganglion
1 = Zentripet. spinale Bahn
2 = Zentrifugale spinale Bahn
3 = Zentrifugale autonome Bahn
(Aus Stöckel n. Langley.)

Inhalt des Sakralkanals (Fig. 1).

1. Im Sakralkanal liegt das Filum durae mater spinalis, das Filum terminale umscheidend, und sich am untersten Ende fächerförmig an die beiden ersten Steißbeinwirbelkörper anhaftend.

2. Die sakralen und coccygealen Nerven, umgeben von ihrer Duralscheide, lockere feine Venengeflechte, die in Begleitung der letzten Spinalnerven durch die Foramina sacralia verlaufen und sich in die Venae sacrales ergießen.

3. Lockeres Zellgewebe, das Cathelin mit dem Fett der Nierenkapsel und demjenigen des Retziusschen Raumes vergleicht.

Methodik der Sakralanästhesie.

Im Jahre 1901 wollte Cathelin mit Hilfe eines in den Canalis sacralis deponierten Anästheticums die in demselben liegenden Nervenplexus anästhesieren. Cathelin verwandte 0,01—0,08 g Cocain-Chlorhydrat in 1—2proz. Lösung. Es gelang ihm damals, nur eine allgemeine Anästhesie zustande zu bringen. In der folgenden Zeit hatten Tuffier, Reclus und Siccard ebenfalls nur über Versager zu berichten. Die erste chirurgisch brauchbare Anästhesie erzielte Chipault (Resektion des Steißbeins): er hatte die Hohlnadel 5 cm in den Sakralkanal eingeführt und die Kranke in Beckenhochlagerung gebracht. Trotz dieses vereinzelten Erfolges erwähnt Tuffier noch im Jahre 1910, daß eine operative Analgesie mit dieser Methode beim Menschen nicht zu erzielen sei. Cathelin[82]) selbst verwendet die epidurale Injektion von anästhesierenden und einfachen Kochsalzlösungen zur Behandlung von neuralgi-

formen Zuständen im Gebiete der unteren Spinalnerven (Lumbago, Ischias, tabische Krisen), wie auch zur Behandlung der „Incontinence essentielle urinaire“ (Strauß, Frank, Dumont, Kapsammer, Valentine, Towsend)[82]). In Deutschland war es Stoeckel[76]), der zuerst die sakrale Anästhesie verwandte. Er erzielte bei 141 Geburten ein völliges schmerzloses Durchtreten des Kopfes. (Idem Rieländer, K. Mayer, Koblank.)

Indessen gebührt Läwen[70]) das Verdienst, ausgedehnte Operationen und auch solche am Urogenitalapparat in sakraler Anästhesie ausgeführt zu haben. Dieser Erfolg wurde erzielt durch die Verbesserung des Anästheticums. Er stellte den Grundsatz auf: Soll die epidurale Anästhesie die Nervenleitung vollkommen unterbrechen, so muß ein Anästheticum gewählt werden, das man in hoher Konzentration und großem Flüssigkeitsvolumen in den extraduralen Raum bringen kann.

Diese starke Konzentration ermöglicht eine Fernwirkung des Anästheticums auf die in den Duralscheiden liegenden Nervenstämme.

2. Vom eingeführten Flüssigkeitsvolumen hängt die Ausbreitung und Höhe der erreichbaren Anästhesie ab (anders wie bei der Lumbalanästhesie, wo als Lösungsmittel die Cerebrospinalflüssigkeit den wesentlichen Faktor bildet).

Die ersten relativ günstigen Versuche Läwens wurden dann gewonnen, wenn Läwen eine 2proz. Novocain-Bicarbonatlösung benutzte. Gross[83]) hatte nämlich gefunden, daß die Salze des Novocainchlorids ein Fünftel weniger wirksam sind als die Basen. Die stärkere Wirkung des Bicarbonats beruht darauf, daß in den Bicarbonatlösungen die hydrolytische Spaltung größer ist; damit wächst der Gehalt an Novocainbasis. Die Basen aber sind das eigentlich Wirksame des Anästheticums. Läwen verwandte folgende Rezepte:

I. Natr. bicarb. puriss. 0,15
pro analys. Merk.
Natr. Chlor. 0,1
Novoc. 0,6
zl. in 30 ccm Wasser = 2proz. Lösung.

II. Natr. bicarb. puriss. 0,2
Natr. Chlor. 0,2
Novoc. 0,75
zl. in 50 ccm Wasser = $1^1/_2$proz. Lösung.

(Die Mischung wird im Erlenmeyer kalt aufgelöst, einmal aufgekocht [nicht länger, sonst schlägt sich die Novocainbasis als ölige Flüssigkeit nieder]. Nach dem kurzen Erhitzen wird ein Teil der Bicarbonate in Carbonate umgesetzt, deren Hydrolyse noch stärker ist. Die Flüssigkeit wird hierauf abgekühlt und 5 Tropfen Adrenalin 1:2000 dazugesetzt. (Alkalische Reaktion gegen Lackmus.) Von der 2proz. Lösung werden

20 ccm injiziert, von der $^1/_2$proz. 20—25 ccm, so daß im ganzen 0,3 bis 0,4 Novocain verbraucht werden).

Technik.

Die Einstichstelle befindet sich oberhalb der Linie, die die beiden Sakralhöcker miteinander verbindet. An dieser Stelle ist eine Membran, die den Sakralkanal nach unten und hinten verschließt. Cathelin sagt, man spiele auf derselben wie auf einer Fontanelle, man solle von oben kommend in der Linie der Dornfortsätze palpieren. Der Hiatus sacralis liegt nämlich nicht in der Verlängerung der Gesäßfurche, sondern oberhalb derselben. Nach der Bildung der Hautquaddel wird die Spritze senkrecht nach unten geführt, die Verschlußmembran perforiert, hierauf die Spritze dem Gesäß genähert (Fig. 2), damit sie nicht am Periost der vorderen Wand hängen bleibt, sondern in den nach hinten konvex gekrümmten Sakralkanal gleitet. Hierauf wird die Kanüle um 3—4 cm vorgeschoben (so wird die Eröffnung des Duralsackes vermieden, der in der Höhe des Unterrandes des zweiten Sakralwirbels liegt, 6—9 cm von der Einstichstelle entfernt). Die Injektion wird langsam ohne Druck vorgenommen. Dieselbe muß ohne Widerstand geschehen. Es darf über der Einstichstelle kein Ödem entstehen. Das Becken soll tiefer stehen als der Kopf. Während der Injektion klagen die Kranken normalerweise über Parästhesien und Kribbeln bis in die Füße. Nach der Injektion wird 20 Minuten gewartet, bis die Lösung durch die Duralscheiden diffundiert ist.

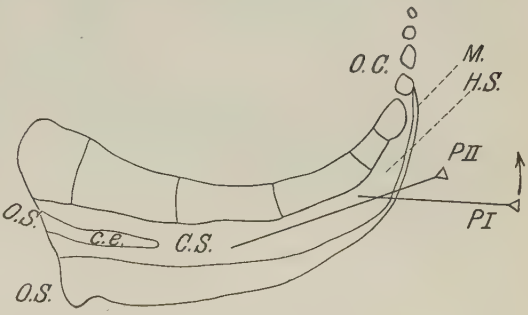

Fig. 2.
M = Membran
OS = Os sacrum
OC = Os coccyig
HS = Hiatus sacralis
CS = Canalis sacralis
CE = Cauda equina
P_I = Punktionsnadel bei Einstich
P_{II} = Punktionsnadel beim Vorschieben
(Aus Stoeckel n. Cathelin)

Die Anästhesie schneidet nach oben ab in einer durch die Schambeine und den oberen Beckenrand gebildeten Linie. Seitlich reicht die Anästhesie weit in die Glutäalregion hinab. Es sind alle Gefühlsqualitäten aufgehoben. Mitunter aber besteht völlige Analgesie mit Vorhandensein des Berührungsgefühls. Es werden anästhetisch der untere Teil des Rectums, die Vulva, Vagina, nicht immer vollständig die Prostata. Auch der Zug am Peritoneum bei der Prostatektomie wird schmerzhaft empfunden. Nicht anästhetisch

wird der Inhalt des Scrotums, der von höher gelegenen Segmenten innerviert wird.

Die Einwirkung des Anästheticums geschieht auf die Wurzeln folgender Nerven:

1. Nervi anococcygei (Plexus coccygeus).
2. Nervus pudendus mit den Nervi haemorrh. inf.
3. Nervi perinei und Nervus dorsalis penis (clitoridis).

Ferner werden, wie die klinischen Erfahrungen ergaben, unterbrochen noch die Rami viscerales aus S 2 und S 4, die als Nervi haemorrh. med., N. vesicales inferiores und N. vagi Mastdarm, Blase und Scheide versorgen. Sehr häufig wird ausgeschaltet der N. clunium inf. med. aus S 2 und S 3 und der N. cutan. femor. post. aus S 1, S 2, S 3.

Bei gelungener Anästhesie pflegt an der Rückseite vom Oberschenkel und des Kniegelenks ein anästhetischer Bezirk aufzutreten. Niemals werden vollkommen unterbrochen der N. peron. comm. und der N. tib., die aus den untersten beiden Lumbal- und den obersten zwei Sakralsegmenten stammen. Der N. tibialis bekommt außerdem Fasern aus S 3. Indessen bleiben die genannten Nerven nicht unbeeinflußt (es besteht Kribbeln, Gefühl des Eingeschlafenseins bis in die Füße hinab, sowie hyp- und anästhetische Bezirke bis in die Füße hinab). Es werden also aus allen fünf Sakralsegmenten immer dieselben Nervenstämme anästhesiert. Dieselben haben gemeinsam, daß sie die dünnsten und feinsten Nervenscheiden haben*).

Urologische Operation in Epiduralanästhesie.

I. Läwen[70]).

Zweimal schmerzlose Eröffnung von Prostataabscessen vom Rectum aus.

Einmal plastische Operation am Penis zur Beseitigung einer Urinfistel (nicht ganz gelungen wegen zu kurz dauernder Anästhesie).

Zweimal Urethrotomia externa (bei Strikturen), 2 mal bei frischen Rupturen der Harnröhre. Eine plastische Nachoperation bei einer Hypospadie mit Isolierung der Harnröhre. Einführung einer Bougie Nr. 8 und dicken Metallkatheters zur Lösung einer traumatischen Striktur.

Herauspräparieren des Corpus cavernosum urethrae mit der Harnröhre (Operation einer Urethrafistel).

Resektion einer Urethralstriktur (Operieren geschah fast ohne Schmerzempfindung bis zur Prostata. An dieser wurde leichter Druck, aber kein Schmerz angegeben. Idem bei einem 58jährigen Mann (lebhafte Schmerzen an der Prostata).

*) NB. Schlimpert und Schneider bildeten für Geburtshilfe und gynäkologische Operationen die hohe Extraduralanästhesie aus, narkotisierten aber gleichzeitig mit Morphium-Scopolamin.

Schmerzloses Einführen des Katheters, desgleichen forcierte Dilatation der Urethra.

II. Siebert[81]).

Name, Alter	Dosis, Menge	Diagnose und Operation	Anästhesie	Bemerkungen
26. 1. 1911 G. H.,14-jähr. Gärtnerslehrling.	20 ccm 2% Nov.-Bic.-Lösung (0,4 Nov.)	Phimose, circumcisio.	Nach 18 Minuten Hypästhesie der Glans, nach 22 Min. völlige Anästhesie. Deutl. Sphincterparese	Dauer der Anästhesie über 1 Stunde. Völl. Anästhesie. Geringer Schweißausbr. bei der Injekt. Sonst keine Nebenwirkung.
21. 2.1911. H., 26j. Musiker.	20 ccm 2% N.-B.-Lös. (0,4 Nov.)	Phimose-Ulcus. Operation nach Roser.	Nach 5 Min. bis zum vord. Analrand; nach $11^1/_2$ Min. Haut d. Scrotum; nach 20 Min. Glans.	Dauer über 1 Stunde. Völl. Anästhesie. Keine Nebenwirkung.
23. 2.1911. H., 17j. Lackierer	20 ccm 2% N.-B.-Lös. (0,4 Nov.)	Phimose. Operation n. Roser.	Nach 12 Minuten typischer anästh. Bezirk.	Dauer über 1 Stunde. Völl. Anästhesie. Keine Nebenwirkung.
4. 3. 1911. Sch., 52-jähriger Schreibgehilfe.	20 ccm 2% N.-B.-Lös. (0,4 Nov.)	Phimose. Operation n. Drüner.	Hypästhesie nach 5 Min. bis zum Scrotum, nach 8 Min. Anästhesie d. Haut des Penis. Anästhesie der Analportion nach 10 Minuten Hypästh. d. Glans nach 17 Min.	Dauer 50 Min. an der Glans, über 1 Stunde am Scrotum. Völl. Anästhesie. Geringer Schweißausbr. bei der Injekt. Dem Schweiß und Blutandrang zum Kopf folgt nach einigen Minuten, völlige Erholung. Sonst keine Nebenwirkung.
27. 3.1911. Sch., 52j. Bureauassistent	do.	do.	do.	do.
7. 4. 1911. W. Sch., 23j. Arbeiter.	25 ccm $1^1/_2$% Nov.-Lösung (0,375).	Phimose. Operation n. Roser.	Nach 15 Minuten Hypästhesie d. Glans; nach 25 Min. Anästh. im typ. Bez.	Völlige Anästhesie. Schweißausbr. bei der Injekt. Sonst keine Nebenwirkung. Dauer über 1 Stunde.
7. 4. 1911. E. Sch., 17j. Mechaniker	25 ccm $1^1/_2$% N.-B.-Lös. (0,37 Nov.)	Phimose. Operation n. Roser.	Nach 10 Min. Anästh. d. Scrotums, Hypästh. d. Penis. Nach 23 Min. Anästhesie d. Glans.	Dauer über 1 Stunde. Völlige Anästhesie. Keine Nebenwirkung.

II. Siebert[81] (Fortsetzung).

Name, Alter	Dosis, Menge	Diagnose und Operation	Anästhesie	Bemerkungen
17. 4. 1911. M. W., 16j. Mechaniker	25 ccm 1½% N.-B.-Lös. (0,375 Nov.)	Phimose. Operation n. Roser	Anästh. der Glans rechts nach 20 Min., links n. 17 Min.	Dauer über 1 Stunde. Die Anästhesie verschwindet links früher als rechts. Völl. Anästhesie. Schiefer Sitz bei der Injektion. Keine Nebenwirkung.
20. 5. 1911 V., 26j. Arbeiter	do.	do.	Anästh. nach 8 Min. bis z. vord. Analrand. Nach 20 Min. typ. Bezirk.	Dauer über 1 Stunde. Völl. Anästhesie. Keine Nebenwirkung.
30. 5. 1911 H., 22j. Maschinist.	do.	Paraphimose Circumcisio, Circumcisio, Incisio.	Anästhesie nach 16 Min. im typ. Bezirk. Nach 35 Min. Anästh. d. Glans.	Dauer der Anästhesie. 1 Stunde. Die Anästhesie im Bereich des ödematösen Präputiums ist nicht ganz vollständig. Leichter Schweißausbruch bei der Operation. Sonst keine Nebenwirkung.
P., 24jähr. Arbeiter	do.	Paraphimose Incisio, Circumcisio.	Anästhesie nach 18 Min. in typ. Ausdehn. Dauer über 1 Stunde.	Völlige Anästhesie. Keine Nebenwirkung.

2. Lumbalanästhesie bei urologischen Operationen*).

Die Technik Biers (Dönitz)[85]) zur Ausführung von Nierenoperationen lautet folgendermaßen:

Der Einstich ist zwischen 1. und 2. Lendenwirbel. Es werden 6 bis 10 ccm Lumbalflüssigkeit angesaugt. Hierauf der Kranke in geringe Beckenhochlagerung gebracht. Es wird eine Lösung von 5 proz. Tropacocain eingespritzt (Lösung in Glastuben 1,25 steril Pohl). Von dieser jedoch wird nur 1 ccm injiziert. Nachdem die Punktion ausgeführt ist, wird die Spritze aufgesetzt und der Liquor in der Menge von 8 bis 10 ccm langsam angesaugt, hierauf langsam wieder zurückgespritzt. Schnelles Einspritzen ist wegen der mechanischen Schädigung der Cauda equina zu vermeiden. In seltenen Fällen kommt der Liquor nur tropfenweise, doch kann man stets 10 ccm gewinnen. (Anästhesie einwandfrei.)

*) NB. Die „hohe" Lumbalanästhesie nach Jonnescu[11]) (Stovain-Strychnin) wird von der Mehrzahl der Chirurgen abgelehnt.

Urologische Operationen in Lumbalanästhesie.

Autor	Operation	Zahl	Gegenindikation	Erfolge	Mittel
Slaymer.[87])	Nieren	4	Sepsis, Tbc. Lues	Voller Erfolg	Tropacocain
Israel[64])	Nieren	—	—	Negat. Erfolg. Urämie mit und ohne tödl. Ausgang.	Stovain?
Jonnescu[86])	Nieren und Blase	18	—	Völl. Erfolg	Stovain + Strychn.
Slaymer	Blasen (Papillom)	54	Sepsis, Tbc. Lues	Teilw. Erf. (53). 1 schwere Ohnmacht post op. bei einem 82j. Greis.	Tropacocain
Eberle[88])	Lithotripsie (Blase)	1	—	Voll. Erfolg	do.
Bier[85])	Nieren	10	—	do.	Stovain, Scopolamin, Dämmerschlaf
Preindlsberger[89])	Sectio alta	3	—	do.	Stovain
do.	Prostatektomie	6	—	do.	do.
do.	Lithotripsie	7	—	do.	do.
do.	Urethrotomia ext.	7	—	do.	do.
Baisch[90])	Peren. Prostat ektomie	23	—	Teilw. Erfolg (19) Schmerzen beim Operieren a. d. Blase	do.
Münchmayer[91])	Blase	19	—	Voller Erfolg	do.
	Sectio alta	5			
	Sec. med.	1			
	Urethr.	7			
	Prostatekt.	7			
	Transves.	2			
	Perin.	5			
	Niere	8			
	Nephrot.	4			
	Nephrekt.	1			
	Paranephr. A.	1			
Engelmann[92])	Lithotripsie	135	—	128, 7 Versager	do.

Urologische Operationen in Lumbalanästhesie. (Fortsetzung.)

Autor	Operation	Zahl	Gegenindikation	Erfolge	Mittel
Albarran[82]) u. Ertzbischof	Pyonephrose	1	—	1 mal Synkope Hemiplegie (v. 3 Stunden)	Stovain.
do.	Blasentumor 84 jähr. M.	1	—	Synkope	do.
Mighon[82])	Prostatektomia transv.	14	—	13 Erfolge, 1 mal Synkope (Phthisiker)	do.
Pauchet[82])	Blasenpapillom (60 jähr.)	—	—	1 mal Exitus post operat.	do.

Vorteile der Lumbalanästhesie gegenüber der Narkose (bei urologischen Operationen).

I. Billroth[93]) hat schon darauf hingewiesen, daß die Chloroformnarkose bei Einführung des Katheters (Lithrotripsie usw.) bei der Irritable bladder und bei der durch Cystitis gereizten Blase einen Krampf des Schließmuskels der Blase zu überwinden habe. Dieselben Erfahrungen machten Sourdille[94]), Engelmann[92]).

II. Geringfügige Schädigung der inneren Organe (bes. Niere).

Vorteile des Tropacocains gegenüber Stovain und Novocain. (Dönitz)[99]).

1. Relativ geringer Einfluß auf die Atemmuskulatur;
2. Fortfall der Augenmuskellähmung;
3. seltenes Erbrechen;
4. geringerer Einfluß auf die motorische Genitalsphäre.

Nachteile der Lumbalanästhesie bei urologischen Operationen.

1. Todesfälle durch Anurie und Urämie.
2. Unsichere Anästhesie in der Umgebung der Niere (Favento)[95]).
3. Schädigung der Niere (Albuminurie).

Albarran[51]) (Stovain)

A. Urin ante oper. normal 14,
post oper. Albumen 8,

B. Urin ante oper. + Albumen 33,
post oper. ++++ Albumen 21, 12 Zyl.

Schwarz[96]) (Lumbalanästhesie mit Stovain), Nierenschädigung (Albuminurie) in 78,33%.

Hosemann[97]), keine schwere Nierenschädigung.

Hartleib[98]) (Tropacocain) 20 Fälle 1 mal Alb., 1 mal 18 Tage post op. 3 Tage lang, viele Zylinder.

Zusammenfassung.

Wir haben gesehen, daß für sämtliche urologischen Operationen und Untersuchungen (mit Ausnahme der transperitonealen Nephrektomie) Methoden der Lokalanästhesie ausgebildet sind und in der Praxis geübt werden.

Für Operationen an der Niere kommt in erster Linie die Paravertebralanästhesie in Betracht. Die hohe Extraduralanästhesie ist in der Praxis noch nicht genügend erprobt. Die Lumbalanästhesie (Tropacocain) sollte durch die genannten ersetzt werden, bildet aber jetzt noch die Methode der Wahl.

Für Operationen an der Blase und Prostata sind die Methoden der Infiltrationsanästhesie und Leitungsanästhesie und die parasakrale Anästhesie zu empfehlen. Die Epiduralanästhesie gibt für Prostatektomie keine vollkommene Analgesie.

Die Lumbalanästhesie tut bei dem intravesicalen Operieren gute Dienste.

Für Operationen an der Harnröhre ist die Schleimhautanästhesie (Cocain, Alypin) in Kombination mit der Infiltrationsanästhesie zu empfehlen.

Die Epiduralanästhesie ist die Methode der Wahl.

Zum Schluß gestatte ich mir, Herrn Prof. Dr. Völcker für die Anregung zu dieser Arbeit und seine Unterstützung bei ihrer Ausführung meinen verbindlichsten Dank auszusprechen.

Literaturverzeichnis.

1. Payer, A., Grenzgebiete der Chirurgie und Medizin **2**, 411. 1908.
2. Finsterer A. Wiener klin. Wochenschr. 1913, Nr. 39, S. 1565.
2a. A. v. Lichtenberg, Exper. Untersuchungen über die Pneumonien nach Narkosen. Münch. med. Wochenschr. 1906.
3. Hildebrand, A., Chloroformnarkose und Leberkrankheiten. Münch. med. Wochenschr. 1913, S. 527.
4. Sprengel, Die Wahl des Narkoticums bei Operation. Wegen akut entzündlicher Prozesse in der Bauchhöhle. Chir.-Kongr. 1913. Münch. med. Wochenschr. 1913, S. 830.
5. Sippel, A., Ein typisches Krankheitsbild von protahiertem Chloroformtod. Archiv f. Gynäkologie **88**, 167. 1909.
6. Muskens, Klinische und experimenteller Beiträge zur Kenntnis des späten Chloroformtods. Mitt. a. d. Grenzgeb. d. Med. u. Chir. **22**, H. 4, 568.
7. Stierlin, Mitt. a. d. Grenzgeb. d. Med. u. Chir. **23**, H. 3, 408. 1911.
8. Offergeld, Archiv f. klin. Chir. **75**, 758. 1905.
9. Senator und Grützner, Archiv f. d. ges. Physiol. **11**, 371; **24**, 441.
10. Babaci und Bebi, Policlinico 1894.
11. Buxton und Levi, The affects of inhalation of certain anaesthetica on the Kidneys. Brit. med. Journ. **2**, 833. 1900.
12. Saison, Etudes expériment. des lésions du rein et du foie provoquées par le chloroforme et l'ètre. Thèse de Paris 1910. Ref. in Centralbl. f. Chir. 1910, S. 1534.
13. Wunderlich, Siehe v. Bruns' Beitr. **11**, 534. 1893.
14. Mayer und Gottlieb, Experimentelle Pharmakologie. 1. Aufl. 1910.
15. Müller, B., Archiv f. klin. Chir. **75**, 896. 1905; **77**, 420. 1905.

16. Luther, Münch. med. Wochenschr. 1893, S. 7.
17. Goodwin, A few observations upon urine after anaesthesia. Ther. Gaz. 1905.
18. Ajello, Sulle alterationi organische dipendenti della narcosi chloroformica. Mailand 1906.
19. Grube, Zur Lehre von der Chloroformnarkose. Archiv f. klin. Chir. **56**, 178. 1898.
20. Lutze, Inaug.-Diss. Würzburg 1886.
21. Terrier, Bull. de la Soc. de Chir. 1884, S. 221.
22. Rindskopf, Deutsche med. Wochenschr. 1893, Nr. 40, 959.
23. Wunderlich, v. Bruns' Beitr. **11**, 534. 1893.
24. Komoer, Ned. Tijdschr. v. Geneesk. 1894.
25. Friedländer, Über Einwirkung des Äthers und Chloroforms auf die Niere. Vierteljahrsber. f. gerichtl. Med. 1894.
26. Niebergeil, Inaug.-Diss. 1894.
27. Doyer, Inaug.-Diss. Amsterdam 1894.
28. Eisendraht, Über den Einfluß von Äther und Chloroform auf die Niere. Deutsche Zeitschr. f. Chir. **40**, 466. 1895.
29. Deaver und Freese, Transact. of the Amer. Surg. Assoc. 1895, S. 197. Ref. in Centralbl. f. Chir. 1896, S. 962.
30. Barenfeld, Münch. med. Wochenschr. 1894, Nr. 41, S. 800.
31. Butter, Archiv f. klin. Chir. **40**, 66. 1890.
32. Roux, Korrespondenzbl. f. Schweiz. Ärzte 1888, S. 578.
33. Vidal, Thèse de Paris 1894.
34. Ledoux, Thèse de Paris 1904.
35. Fraenkel, Virchows Archiv **127**, 381. **129**, 524. 1892.
36. Schellmann, Inaug.-Diss. Berlin 1893.
37. Förster, Inaug.-Diss. 1902.
38. v. Brunn, Die Allgemeinnarkose. Neue Deutsche Chir. **5**.
39. — Grundlagen der Indikationsstellung für die Allgemeinnarkose bei gleichzeitig bestehenden inneren Erkrankungen. Zentralbl. f. d. Grenzgeb. d. Chir. u. Med. **17**. 1913.
40. Rovsing, Wullstein, Wilms, Lehrb. d. Chir. 1. Aufl.
41. Young, Les résult. de la prost. Annales de la maladie gén.-urinaire 1911.
42. Zuckerkandl, Result. d. Prost. Wiener med. Wochenschr. 1911, Nr. 11.
43. Freyer, A recent serie of 200 cases of total enucleation of the prostata. Lancet 1911.
44. Goldberger, Technik der suprab. Prostatektomie. Mitt. a. d. Klin. des voies urinaires de Necker. Zeitschr. f. Urol. **7**, Heft 2. 1913.
45. Schmieden, Der chirurgische Operationskurs. II. Aufl. 1912.
46. von Herff, Zeitschr. f. Geburtsh. u. Gynäkol. **44**, 251. 1901.
47. Wilms, Der Ileus. Deutsche Chir. S. 84.
48. Wildbolz, Chirurgie der Nierentuberkulose. Neue deutsche Chir.
49. Lennander, Mitt. a. d. Genzgeb. d. Med. u. Chir. **16**; Deutsche Zeitschr. f. Chir. **73**, 297. 1904.
50. Dogiel, Rauber-Kopsch, Lehrb. der Anat. VI. Aufl. Leipzig 1906.
Kölliker, Rauber-Kopsch, Lehrb. d. Anat. VI. Aufl. Leipzig 1906.
51. Albarran, Operative Chirurgie der Harnwege. Jena 1910.
52. Frerichs, Brightsche Nierenkrankheiten. Braunschweig 1851.
53. Senator, Hämorrhagische Infarkt. (Erkrankung der Niere.) Nothn. spez. Pathol. u. Therap. **19**.
54. Wilms, Münch. med. Wochenschr. 1904, Nr. 31.
55. Fröhlich u. Mayer, Die Sensibilität von Darm und Harnblase. Wiener klin. Wochenschr. 1912, Nr. 1, S. 29.
56. Langley, Das sympathische Nervensystem. Ergeb. d. Phys. Jahrgang II. 1903.

57. Bloch, Om Indskränkning i Anveldelsen af Inhalationsanästhesia. Nord med. Arkiv 1899, Nr. 33.
58. Oppenheimer, Urologische Operationslehre. 1910.
59. Müller, L. R., Über die Sensibilität in unseren inneren Organen. Mitt. a. d. Grenzgeb. d. med. u. Chir. **18**. 1908.
60. von Frankl-Hochwart u. Zuckerkandl, Die nervöse Erkrankung der Blase. Nothn. spez. Path. u. Ther. **19**.
61. von Frisch, Krankheiten des Prostata. Wien und Leipzig 1910.
62. Kayser, Berliner klin. Wochenschr. 1911, S. 328.
63. Lanz, Deutsche med. Wochenschr. 1908, S. 965.
64. Bosse, Deutsche med. Wochenschr. 1907, Nr. 28, S. 1139.
65. Franke und Posner, Verhandl. d. deutsch. Gesellsch. f. Chir. 1912.
66. — Jahresberich. d. Heidelberger chir. Klinik 1912.
67. Braun, Die Lokalanästhesie. III. Aufl. Leipzig 1913.
68. Kasper, Handbuch d. Cystoskop. Leipzig 1911.
69. Sellheim, Über die Anästhesie des Pudendus in der Gynäkologie. Zentralbl. f. Gynäkol. 1910, S. 897.
70. Läwen, Ergeb. d. Orthopäd. u. Chir. **5**. 1913.
71. Kappis, Über Leitungsanästhesie bei Nierenoperationen. Zentralbl. f. Chir. 1912, Nr. 8, S. 249.
72. — Med. Klin. 1913, Nr. 6, S. 233.
73. Finsterer, Zur Sensibilität der inneren Organe. Wiener med. Wochenschr. 1913.
74. Tölken, Erfahrung mit der parasakr. Anästhesie. Deutsche med. Wochenschr. 1913, Nr. 4.
75. Cathelin, Les injections épidurals par ponction du canal sacré et leurs applications dans les maladies des voies urinaires. Paris 1903. (Deutsch von Strauss. Stuttgart 1903).
76. Stöckel, Zentralbl. f. Gynäkol. 1909, Nr. 1, S. 1.
77. Heile, Chir.-Kongreß 1913. Ref. in Zentralbl. f. d. ges. Chir. 1913, S. 742.
78. — Archiv f. klin. Chir. **101**. 1913.
79. Gegenbaur, Lehrbuch d. Anatomie des Menschen. V. Aufl. Leipzig 1912.
80. Spalteholz, Handaltas der Anatomie des Menschen. Leipzig 1903.
81. Siebert, Deutsche Zeitschr. f. Chir. **112**, 8176. 1911.
82. Albarran, Annales des Mal. d. organes gén.-urin. 24. Heft. 1888. 1908.
83. Groß, Zeitschr. f. experim. Pharmakol. **62**, **63**. 1910.
84. Schlimpert u. Schneider, Münch. med. Wochenschr. 1910, Nr. 49, Zentralbl. f. Gynäkol. 1911, Nr. 12.
85. Bier, Archiv f. klin. Chir. **90**, **95**, 380.
86. Jonnescu, Deutsche med. Wochenschr. 1909, Nr. 49.
87. Slaymer, Beiträge z. klin. Chir. **67**. 1910.
88. Eberle, Archiv f. klin. Chir. **99**, Heft 4. 1912.
89. Preindlsberger, Wiener klin. Wochenschr. 1905, Nr. 26, S. 694.
90. Baisch, Beiträge z. klin. Chir. Heft 5, **52**. 1906.
91. Münchmayer, Beiträge z. klin. Chir. **59**, 1908.
92. Engelmann, St. Petersb. med. Wochenschr. 1907, Nr. 28.
93. Billroth, Chirurgische Erfahrung. Zürich 1860—1867. Langenb. Archiv **10**.
94. Sourdille, Repetit. d. prakt. klin. Med. **7**, Heft 5.
95. Favento, Wiener klin. Wochenschr. 1910, Nr. 27, S. 1004.
96. Schwarz, Zentralbl. f. Chir. 1909, Nr. 13.
97. Hosemann, Zentralbl. f. Chir. 1908, Nr. 3.
98. Hartleib, Münch. med. Wochenschr. 1908, Nr. 1.
99. Dönitz, Münch. med. Wochenschr. 1906, Nr. 48.
100. Läwen, Münch. med. Wochenschr. 1911, Nr. 26, S. 1390.

Lebenslauf.

Ich bin am 5. Mai 1888 in Karlsruhe in Baden geboren.

Der Vater, Ferdinand Blum, und seine Ehefrau Rosa Blum, sind deutsche Staatsangehörige. Der Beruf des Vaters ist Kaufmann. Ich besuchte vom 6. Jahre ab die Vorschule in Karlsruhe, hierauf bis Juli 1907 das Gymnasium, und zwar bis Weihnachten 1905 dasselbe in Karlsruhe, von da ab das Gymnasium in Mannheim, wo ich das Reifezeugnis erwarb.

Ich studierte Medizin in Berlin W.-S. 1907/08 und S.-S. 1908; in Freiburg W.-S. 1908/09; in Berlin S.-S. 1909 und W.-S. 1909/10. Ich erhielt das Zeugnis der bestandenen ärztlichen Vorprüfung in München, wo ich S.-S. 1910 studierte.

Die folgenden Semester studierte ich in Heidelberg, wo ich im Winter 1912/13 das Staatsexamen ablegte.

Otto Blum.